Vol. 1, Issue 1

UO‘K 616.314.18-089.27:611.314

ENDODONTIK DAVOLANGAN MOLYARLARDA SAQLANIB QOLGAN TOJ DEVORLARI VA PULPA KAMERASINING MORFOMETRIK TAVSIFI

Abbosova Yulduz Abbos qizi[1]

[1]Toshkent davlat tibbiyot universiteti magistranti

E-mail: abbosovayulduuz@gmail.com

Annotatsiya. Maqolada endodontik davolangan molyarlarda saqlanib qolgan toj devorlari va pulpa kamerasining morfometrik tavsifi uchun ko‘rsatkichlar tizimi va o‘lchash protokoli taklif etilgan. Molyarlar pulpa kamerasining anatomik me’yoriy ko‘rsatkichlari 200 ta tish o‘rganilgan tadqiqot ma’lumotlari asosida keltirilgan: pulpa kamerasi balandligi yuqori jag‘ molyarlarida 1,88 ± 0,69 mm, pastki jag‘ molyarlarida 1,57 ± 0,68 mm. Toj devorlarining soni, balandligi va qalinligi, ferrul balandligi hamda kameraning chuqurligi va kengligiga asoslangan morfometrik profillar tasnifi ishlab chiqilgan.

Kalit so‘zlar: endodontik davolangan molyar, morfometriya, toj devorlari, pulpa kamerasi, ferrul, sement-emal birikmasi, morfometrik profil, restavratsiya.

Аннотация. В статье предложены система показателей и протокол измерения для морфометрической характеристики сохранившихся стенок коронки и пульповой камеры эндодонтически леченных моляров. Анатомические нормативы пульповой камеры приведены по данным исследования 200 зубов: высота камеры 1,88 ± 0,69 мм у моляров верхней челюсти и 1,57 ± 0,68 мм у моляров нижней челюсти. Разработана классификация морфометрических профилей по числу, высоте и толщине стенок, высоте феррула, глубине и ширине камеры.

Ключевые слова: эндодонтически леченный моляр, морфометрия, стенки коронки, пульповая камера, феррул, эмалево-цементная граница, морфометрический профиль, реставрация.

Abstract. The article proposes an indicator system and a measurement protocol for the morphometric characterisation of remaining coronal walls and the pulp chamber in endodontically treated molars. Anatomical reference values of the pulp chamber are presented from a study of 200 teeth: chamber height was 1.88 ± 0.69 mm in maxillary and 1.57 ± 0.68 mm in mandibular molars. A classification of morphometric profiles based on the number, height and thickness of walls, ferrule height, and chamber depth and width is developed.

Keywords: endodontically treated molar, morphometry, coronal walls, pulp chamber, ferrule, cementoenamel junction, morphometric profile, restoration.

1. Kirish

Endodontik davolangan molyarlarni restavratsiya qilish natijasi saqlanib qolgan qattiq tish to‘qimalarining miqdori va joylashuviga bog‘liq. Marginal qirralarning yo‘qotilishi tishning nisbiy bikrligini o‘rtacha 63 foizga kamaytiradi [1]. 1,5–2 mm ferrul va kamida bitta toj devorining saqlanishi esa restavratsiya prognozini yaxshilaydi [2]. Shunga qaramay, klinik amaliyotda qolgan to‘qimalar odatda vizual, ya’ni sifat jihatidan baholanadi. Saqlangan devorlar sonini hisobga oluvchi tasnif mavjud [3], ammo u devorlarning balandligi, qalinligi va pulpa kamerasining parametrlarini o‘z ichiga olmaydi.

Pulpa kamerasi endokoronka kabi adgeziv restavratsiyalarda retensiya manbai bo‘lib xizmat qiladi [4], uning tubi va shiftining sement-emal birikmasiga nisbatan joylashuvi esa kirish va restavratsiya chegaralarini rejalashtirishda asosiy mo‘ljal hisoblanadi [5; 6]. Shu sababli toj devorlari va pulpa kamerasini yagona morfometrik tizimda tavsiflash restavratsiya tanlashni obyektivlashtiradi.

Tadqiqot maqsadi – endodontik davolangan molyarlarda saqlanib qolgan toj devorlari va pulpa kamerasining morfometrik tavsifi uchun ko‘rsatkichlar tizimi va o‘lchash protokolini ishlab chiqish hamda ular asosida morfometrik profillar tasnifini taklif etish.

2. Material va metodlar

Tadqiqot ikki bosqichda olib borildi. Birinchi bosqichda molyarlar pulpa kamerasining anatomik me’yoriy ko‘rsatkichlari va toj devorlarini baholash mezonlari adabiyotlardan aniqlandi [2; 3; 5; 6]. Asosiy anatomik me’yoriy manba sifatida A. Deutsch va B. Musikantning in vitro tadqiqoti olindi. Unda 200 ta molyar (100 tadan yuqori va pastki jag‘ molyarlari) rentgenografik va stereomikroskopik usulda, 0,5 mm aniqlik bilan o‘lchangan [6].

Ikkinchi bosqichda klinik qo‘llash uchun morfometrik ko‘rsatkichlar tizimi va o‘lchash protokoli ishlab chiqildi. Protokolda quyidagi o‘lchash vositalari nazarda tutilgan: millimetrli periodontal zond va raqamli shtangensirkul (bevosita klinik o‘lchash uchun), intraoral skaner (raqamli model bo‘yicha o‘lchash uchun) va konusli nurli kompyuter tomografiyasi (KNKT, kamera chuqurligi va tub holatini baholash uchun). Barcha balandlik ko‘rsatkichlari sement-emal birikmasidan (SEB) o‘lchanadi. Har bir parametr bir tadqiqotchi tomonidan ikki marta o‘lchanadi. O‘lchashlarning takrorlanuvchanligi ichki sinf korrelyatsiya koeffitsiyenti (ICC) bilan baholanadi. Ma’lumotlar o‘rtacha qiymat ± standart og‘ish ko‘rinishida taqdim etiladi, guruhlar Styudent t-mezoni yoki Mann–Uitni mezoni bilan solishtiriladi ($p < 0,05$).

3. Natijalar

1. Pulpa kamerasining anatomik me’yoriy ko‘rsatkichlari. Deutsch va Musikantning ma’lumotlariga ko‘ra, pulpa kamerasi balandligi yuqori jag‘ molyarlarida 1,88 ± 0,69 mm, pastki jag‘ molyarlarida 1,57 ± 0,68 mm ni tashkil etgan. Bukkal do‘mboq cho‘qqisidan kamera tubigacha bo‘lgan masofa mos ravishda 8,08 ± 0,88 mm va 7,95 ± 0,79 mm bo‘lgan (1-jadval, 1-rasm) [6].

1-jadval

Molyarlar pulpa kamerasining anatomik ko‘rsatkichlari, mm (M ± SD; n = 200) [6]

Ko‘rsatkich	Yuqori jag‘ molyarlari	Pastki jag‘ molyarlari
Pulpa tubidan furkatsiyagacha	3,05 ± 0,79	2,96 ± 0,78
Pulpa shiftidan furkatsiyagacha	4,91 ± 1,06	4,55 ± 0,91
Bukkal do‘mboqdan pulpa shiftigacha	6,24 ± 0,88	6,36 ± 0,93
Bukkal do‘mboqdan pulpa tubigacha	8,08 ± 0,88	7,95 ± 0,79
Bukkal do‘mboqdan furkatsiyagacha	11,15 ± 1,21	10,90 ± 1,21
Pulpa kamerasi balandligi	1,88 ± 0,69	1,57 ± 0,68
Kamera shifti SEB sathida joylashgan holatlar	98 %	97 %

Klinik nuqtai nazardan eng muhim natija shundaki, pulpa kamerasining shifti yuqori jag‘ molyarlarining 98 foizida va pastki jag‘ molyarlarining 97 foizida SEB sathida joylashgan. Demak, SEB pulpa kamerasini aniqlash uchun ishonchli anatomik mo‘ljal bo‘lib xizmat qiladi.

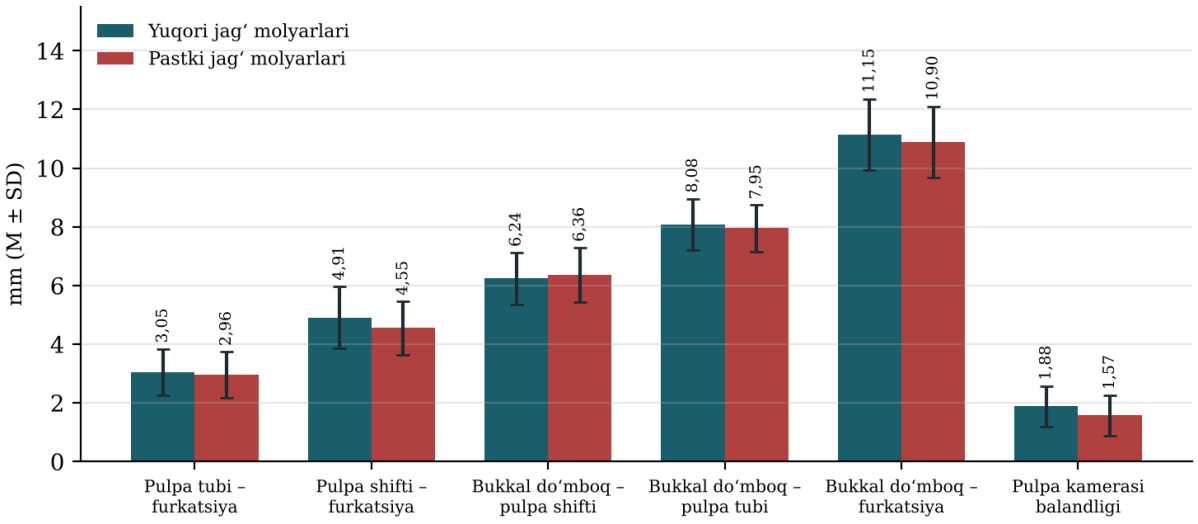

1-rasm. Yuqori va pastki jag‘ molyarlari pulpa kamerasining anatomik ko‘rsatkichlari, mm (Deutsch, Musikant, 2004 [6])

2. Morfometrik ko‘rsatkichlar tizimi. Endodontik davolangan molyarda o‘lchanadigan beshta asosiy parametr belgilandi (2-rasm, 2-jadval).

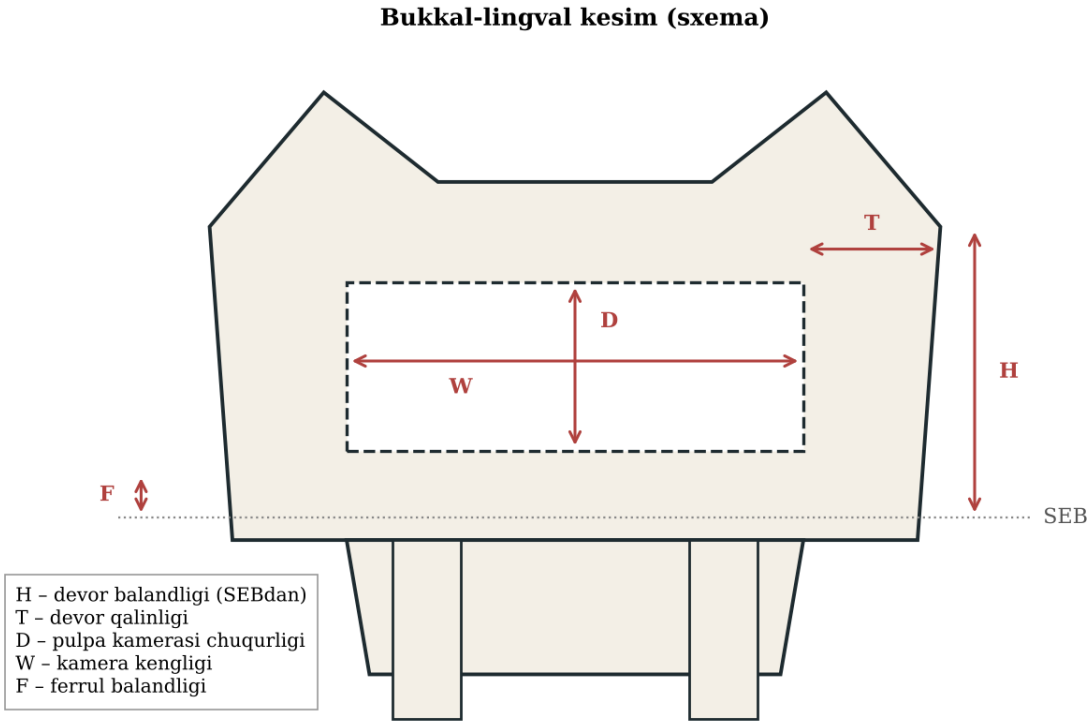

2-rasm. Endodontik davolangan molyarning asosiy morfometrik parametrlari (sxema)

Ular quyidagilar: toj devorining SEBdan balandligi (H), devor qalinligi (T), pulpa kamerasining chuqurligi (D), kamera kengligi (W) va ferrul balandligi (F). Bundan tashqari, saqlangan devorlar soni (0–4) Peroz tasnifi bo‘yicha qayd etiladi [3].

2-jadval

Morfometrik ko‘rsatkichlar, ularni o‘lchash usuli va klinik ahamiyati

Ko‘rsatkich	Ta’rifi	O‘lchash usuli	Klinik ahamiyati
N – devorlar soni	Saqlangan bukkal, lingval, mezial, distal devorlar (0–4)	Vizual va zond	Restavratsiya sinfini belgilaydi [3]
H – devor balandligi	SEBdan devor cho‘qqisigacha masofa (har bir devor uchun)	Zond, skaner	Retensiya va ferrul imkoniyati
T – devor qalinligi	Devorning kamera tomondagi va tashqi yuzasi orasidagi eng kichik masofa	Shtangensirkul, skaner	Devorni saqlash yoki qisqartirish qarori
F – ferrul balandligi	Restavratsiya chegarasidan yuqoridagi parallel dentin balandligi	Zond	1,5–2 mm ferrul prognozni yaxshilaydi [2]
D – kamera chuqurligi	Kavak chetidan pulpa kamerasi tubigacha masofa	Zond, KNKT	Endokoronka uchun makroretensiya [4]
W – kamera kengligi	Kameraning bukkal-lingval va mezial-distal o‘lchami	Skaner, KNKT	Adgeziya yuzasi va restavratsiya dizayni

3. Morfometrik profillar tasnifi. O‘lchangan ko‘rsatkichlarni klinik qarorga bog‘lash uchun to‘rt morfometrik profildan iborat tasnif taklif etildi (3-jadval). Profillarni ajratishdagi chegaraviy qiymatlar adabiyotlardagi ferrul [2] va devorlar soni [3] bo‘yicha ma’lumotlarga asoslangan. Bu qiymatlar dastlabki xarakterga ega bo‘lib, klinik validatsiyani talab qiladi.

3-jadval

Endodontik davolangan molyarlarning taklif etilayotgan morfometrik profillari

Profil	Morfometrik mezonlar	Tavsifi
A – to‘qima yaxshi saqlangan	N = 3–4; devorlar qalin va balandligi yetarli	Marginal qirralarning kamida bittasi saqlangan, tuzilma barqaror
B – o‘rtacha yo‘qotish	N = 2–3; ayrim devorlar yupqa yoki past	Do‘mboqlarni qoplash talab etiladi
C – sezilarli yo‘qotish	N = 1–2; F ≥ 1,5 mm yoki kamera chuqurligi (D) yetarli	Retensiya asosan kamera yoki ferrul hisobiga
D – kritik yo‘qotish	N = 0–1; F < 1,5 mm	Ferrul hosil qilish yoki tishni saqlash maqsadga muvofiqligini baholash zarur

4. Muhokama

Taklif etilgan tizim qolgan tish to‘qimalarini baholashni “bor/yo‘q” darajasidan miqdoriy darajaga ko‘taradi. Peroz tasnifi devorlar sonini hisobga oladi [3], ammo ikkita bir xil sinfdagi tish devorlarining balandligi va qalinligi bo‘yicha keskin farq qilishi mumkin. Bu esa restavratsiya turini tanlashga bevosita ta’sir qiladi. Ferrul balandligining alohida qayd etilishi Juloski va hammualliflari sharhida ta’kidlangan 1,5–2 mm chegaraga mos keladi [2].

Pulpa kamerasi ko‘rsatkichlarini kiritish endokoronka kabi adgeziv restavratsiyalar keng qo‘llanilayotgani bilan bog‘liq: bunday restavratsiyalarda retensiya asosan kamera devorlari hisobiga ta’minlanadi [4]. Deutsch va Musikant ma’lumotlariga ko‘ra, intakt molyarda pulpa kamerasining balandligi atigi 1,5–1,9 mm atrofida, kamera shifti esa deyarli har doim SEB sathida joylashadi [6]. Shuning uchun endodontik davolangan tishda kavak chetidan o‘lchanadigan kamera chuqurligi asosan saqlangan toj devorlarining balandligiga bog‘liq bo‘ladi. Bu kuzatuv H va D ko‘rsatkichlarining o‘zaro bog‘liqligini ko‘rsatadi va ularni birgalikda tahlil qilish zarurligini asoslaydi.

Ishning cheklovlari: keltirilgan me’yoriy ko‘rsatkichlar intakt tishlarda va boshqa populyatsiyada olingan [6], profillar chegaraviy qiymatlari esa hali klinik validatsiyadan o‘tmagan. Keyingi bosqichda protokol bo‘yicha klinik o‘lchashlar va profillarni restavratsiya natijalari bilan solishtirish rejalashtirilgan.

5. Xulosa

Endodontik davolangan molyar tishlarning morfometrik tavsifini shakllantirish uchun oltita ko‘rsatkichni qamrab oluvchi baholash tizimi taklif etildi. Ushbu tizim saqlangan devorlar soni, ularning balandligi va qalinligi, ferrul balandligi, shuningdek, pulpa kamerasining chuqurligi va kengligini o‘z ichiga oladi. Molyarlarda pulpa kamerasi balandligi 1,57–1,88 mm atrofida bo‘lishi va kamera shifti 97–98 foiz hollarda sement-emal birikmasi (SEB) sathida joylashishi haqidagi ma’lumotlar asosida SEB barcha balandlik ko‘rsatkichlarini o‘lchash uchun asosiy anatomik mo‘ljal sifatida

tanlandi. Mazkur ko‘rsatkichlar asosida to‘rtta morfometrik profil (A–D) ishlab chiqildi. Ushbu profillar saqlanib qolgan tish to‘qimalarining holatini restavratsiya turini tanlash algoritmi bilan bog‘lashga xizmat qiladi, biroq ularning klinik qo‘llanishga yaroqliligi va prognostik ahamiyati klinik validatsiya orqali tasdiqlanishi lozim.

Foydalanilgan adabiyotlar

1. Reeh E.S., Messer H.H., Douglas W.H. Reduction in tooth stiffness as a result of endodontic and restorative procedures // Journal of Endodontics. – 1989. – Vol. 15, No. 11. – P. 512–516.
2. Juloski J., Radovic I., Goracci C., Vulicevic Z.R., Ferrari M. Ferrule effect: a literature review // Journal of Endodontics. – 2012. – Vol. 38, No. 1. – P. 11–19.
3. Peroz I., Blankenstein F., Lange K.P., Naumann M. Restoring endodontically treated teeth with posts and cores – a review // Quintessence International. – 2005. – Vol. 36, No. 9. – P. 737–746.
4. Fages M., Bennasar B. The endocrown: a different type of all-ceramic reconstruction for molars // Journal of the Canadian Dental Association. – 2013. – Vol. 79. – d140.
5. Krasner P., Rankow H.J. Anatomy of the pulp-chamber floor // Journal of Endodontics. – 2004. – Vol. 30, No. 1. – P. 5–16.
6. Deutsch A.S., Musikant B.L. Morphological measurements of anatomic landmarks in human maxillary and mandibular molar pulp chambers // Journal of Endodontics. – 2004. – Vol. 30, No. 6. – P. 388–390.